

АНАТОМИЯ СТРЕТЧИНГА



Москва
2020

УДК 796.41
ББК 75.6
А64

The Anatomy of Stretching, Second Edition:
Your Illustrated Guide to Flexibility and Injury Rehabilitation by Brad Walker

А64 **Анатомия** стретчинга: большая иллюстрированная энциклопедия ; [пер. с англ. Н.А. Татаренко]. — Москва : Эксмо, 2020. — 224 с. : ил. — (Анатомия спорта).

ISBN 978-5-699-81838-9

Одним из самых безопасных и результативных способов избавления от боли в мышцах является обычная растяжка, заниматься которой можно в любом месте, в любое время и без специального оборудования.

В этой уникальной книге представлены сотни уникальных упражнений, помогающих восстановить организм и сделать его гибким, подтянутым и здоровым.

В издании есть четкое и подробное описание важных принципов анатомии и физиологии, здоровья и, конечно, правильной растяжки.

В книге представлены способы восстановления после болезней с помощью стретчинга. Большое количество подробных иллюстраций позволит выполнять упражнения просто, быстро и правильно с первого раза. Эта книга одинаково необходима и любителям фитнеса, и профессионалам. Здоровье, подтянутое тело — вот то, что получите вы, прочтя это коллекционное издание.

УДК 796.41
ББК 75.6

ISBN 978-5-699-81838-9

© 2007, 2011 by Brad Walker
© Публикуется по соглашению NORTH ATLANTIC BOOKS (USA) при содействии агентства Александра Корженевского (Россия)
© Татаренко Н.А., перевод на русский язык, 2017
© Оформление. ООО «Издательство «Эксмо», 2020

Оглавление

Как пользоваться этой книгой	7	A09: Растяжка мышц плечевого пояса с согнутой рукой	55
Введение	8	A10: Растяжка мышц плечевого пояса путем «обертывания»	56
Глава 1. Гибкость, анатомия и физиология	9	A11: Растяжка мышц плечевого пояса с перекрещиванием	57
Фитнес и гибкость	9	A12: Растяжка мышц плечевого пояса с отведением и вытягиванием руки	58
Анатомия мышц	11	A13: Растяжка мышц-вращателей с выворотом локтя	59
Физиология мышечного сокращения	15	A14: Растяжка мышц-вращателей с поднятой рукой	60
Мышечные рефлексы	17	A15: Растяжка мышц-вращателей с опущенной рукой	61
Механика скелетно-мышечной системы	18	A16: Обратная растяжка мышц плечевого пояса	62
Рычаги	21	A17: Обратная растяжка мышц плечевого пояса у опоры	63
Создание силы	22	Глава 4. Мышцы рук и груди	64
Что происходит, когда мышца растягивается?	22	B01: Растяжка грудных мышц с руками над головой	66
Термины, связанные с анатомическим расположением	23	B02: Растяжка грудных мышц при поддержке партнера	67
Глава 2. Принципы стретчинга	25	B03: Растяжка грудных мышц при поддержке партнера в положении сидя	68
Преимущества стретчинга	25	B04: Параллельная растяжка мышц руки и груди	69
Типы стретчинга	27	B05: Растяжка грудных мышц с согнутой рукой	70
Статический стретчинг	28	B06: Обратная растяжка грудных мышц у опоры	71
Динамический стретчинг	32	B07: Растяжка грудных мышц с наклоном	72
Правила безопасной растяжки	34	B08: Растяжка грудных мышц в стойке на коленях	73
Как правильно делать растяжку	39	B09: Растяжка трехглавой мышцы (трицепсов) с наклоном вниз	74
Как сделать растяжку частью разминки	42	B10: Растяжка трехглавой мышцы	75
Глава 3. Мышцы шеи и плечевого пояса	45	B11: Растяжка мышц предплечья в стойке на коленях	76
A01: Растяжка боковых мышц шеи	47	B12: Растяжка мышц предплечья ладонями наружу	77
A02: Вращательная растяжка мышц шеи	48	B13: Растяжка мышц предплечья пальцами вниз	78
A03: Растяжка мышц шеи с наклоном вперед	49	B14: Растяжка мышц пальцев	79
A04: Растяжка мышц шеи с диагональным наклоном	50		
A05: Растяжка мышц шеи с наклоном назад	51		
A06: Вытягивание шеи вперед	52		
A07: Наклон шеи вперед в положении сидя	53		
A08: Растяжка мышц плечевого пояса с выпрямленной рукой	54		

V15: Растяжка мышц большого пальца руки	80	D12: Растяжка мышц стоя на коленях с прогибом спины вниз	104
V16: Растяжка мышц кисти с опущенными вниз пальцами	81	D13: Вращательная растяжка мышц спины стоя на коленях	105
V17: Вращательная растяжка мышц кисти	82	D14: Вращательная растяжка мышц спины в положении стоя	106
Глава 5. Мышцы живота	83	D15: Вращательная растяжка мышц спины стоя с вытягиванием рук	107
C01: Растяжка мышц живота в стойке на локтях	85	D16: Растяжка мышц лежа на спине с захлестом ног	108
C02: Растяжка мышц живота с поднятием туловища	86	D17: Растяжка мышц лежа на спине с перекачиванием коленей	109
C03: Вращательная растяжка мышц живота	87	D18: Вращательная растяжка мышц сидя с поднятым коленом	110
C04: Растяжка мышц живота стоя с наклоном туловища назад	88	D19: Расширенная вращательная растяжка мышц сидя с поднятым коленом	111
C05: Растяжка мышц живота стоя с наклоном туловища назад и в сторону	89	D20: Растяжка мышц стоя на коленях с разворотом туловища	112
C06: Растяжка мышц живота с прогибом спины	90	D21: Растяжка мышц стоя с наклоном в сторону	113
Глава 6. Мышцы спины и боковых поверхностей тела (верхняя, средняя и нижняя части)	91	D22: Боковая растяжка мышц с вытягиванием руки	114
D01: Растяжка мышц верхней части спины с вытягиванием рук вперед	93	D23: Боковая растяжка мышц в положении сидя	115
D02: Растяжка мышц верхней части спины у опоры	94	Глава 7. Мышцы бедер и ягодиц	116
D03: Растяжка мышц спины с вытягиванием рук вверх	95	E01: Растяжка мышц лежа на спине с захлестом ноги и подтягиванием колена вниз	118
D04: Растяжка мышц в положении лежа	96	E02: Растяжка мышц бедра лежа на животе с подтягиванием ноги	119
D05: Растяжка мышц спины сидя с наклоном вперед	97	E03: Растяжка мышц бедра стоя с подтягиванием ноги	120
D06: Растяжка мышц сидя с наклоном в сторону	98	E04: Растяжка мышц бедра стоя на одной ноге	121
D07: Растяжка мышц стоя с подтягиванием колена к груди	99	E05: Вращательная растяжка мышц бедра в положении сидя	122
D08: Растяжка мышц лежа с подтягиванием колена к груди	100	E06: Вращательная растяжка мышц бедра в положении стоя	123
D09: Двойная растяжка мышц лежа с подтягиванием коленей к груди	101	E07: Растяжка мышц таза, сидя со скрещенными ногами и с наклоном туловища вперед	124
D10: Растяжка мышц стоя на коленях с вытягиванием туловища вперед	102	E08: Растяжка мышц бедер сидя со сведенными вместе стопами и с наклоном туловища вперед	125
D11: Растяжка мышц стоя на коленях и выгибая спину вверх	103	E09: Растяжка мышц ягодиц сидя с подтягиванием колена к груди	126

E10: Растяжка мышц ягодиц сидя с подтягиванием стопы к груди	127	G09: Растяжка мышц задней поверхности бедренного колена лежа с выпрямленным коленом	150
E11: Растяжка лежа с перекрещенными ногами и подтягиванием колена	128	G10: Растяжка мышц задней поверхности бедренного колена стоя на колене с вытягиванием носок вверх	151
E12: Растяжка мышц ягодиц сидя с расслабленными ногами	129	G11: Растяжка мышц задней поверхности бедренного колена сидя с одной ногой в состоянии покоя	152
E13: Растяжка мышц ягодиц лежа с расслабленными ногами	130	G12: Растяжка мышц задней поверхности бедренного колена стоя с поднятой ногой	153
Глава 8. Четырехглавая мышца бедренного колена	131	G13: Растяжка мышц задней поверхности бедренного колена стоя с высоко поднятой и согнутой в колене ногой	154
F01: Растяжка четырехглавой мышцы бедренного колена стоя на колене	133	G14: Растяжка мышц задней поверхности бедренного колена сидя с согнутыми коленями и вытягиванием носков на себя	155
F02: Растяжка четырехглавой мышцы бедренного колена стоя	134	G15: Растяжка мышц задней поверхности бедренного колена стоя с наклоном вперед	156
F03: Растяжка четырехглавой мышцы бедренного колена стоя с вытягиванием рук вверх	135	Глава 10. Приводящие мышцы	157
F04: Растяжка четырехглавой мышцы бедренного колена в положении лежа	136	H01: Растяжка приводящих мышц сидя со сведенными вместе стопами	159
F05: Растяжка четырехглавой мышцы бедренного колена в положении лежа на боку	137	H02: Растяжка приводящих мышц стоя с разведенными коленями	160
F06: Растяжка четырехглавой мышцы бедренного колена с захлестом одной ноги	138	H03: Растяжка приводящих мышц стоя с поднятой ногой	161
F07: Растяжка четырехглавой мышцы бедренного колена с захлестом обеих ног	139	H04: Растяжка приводящих мышц стоя на колене с отведенной в сторону ногой	162
Глава 9. Мышцы задней поверхности бедра	140	H05: Растяжка приводящих мышц в полуприседе с отведенной в сторону ногой	163
G01: Растяжка мышц задней поверхности бедренного колена сидя с вытягиванием рук вперед	142	H06: Растяжка приводящих мышц на коленях лицом вниз	164
G02: Растяжка мышц задней поверхности бедренного колена стоя с опущенными носками	143	H07: Растяжка приводящих мышц сидя с широко раздвинутыми ногами	165
G03: Растяжка мышц задней поверхности бедренного колена стоя с вытягиванием носков вверх	144	H08: Растяжка приводящих мышц стоя с широко раздвинутыми ногами	166
G04: Растяжка мышц задней поверхности бедренного колена стоя с поднятой вверх ногой	145	Глава 11. Отводящие мышцы	167
G05: Растяжка мышц задней поверхности бедренного колена стоя с поднятой вверх ногой и направленным вовнутрь носком другой ноги	146	I01: Растяжка отводящих мышц стоя с отведением бедра	169
G06: Растяжка мышц задней поверхности бедренного колена одной ноги в положении сидя	147	I02: Растяжка отводящих мышц стоя со скрещенными ногами	170
G07: Растяжка мышц задней поверхности бедренного колена лежа при помощи партнера	148	I03: Растяжка отводящих мышц у опоры	171
G08: Растяжка мышц задней поверхности бедренного колена лежа с согнутым коленом	149		

I04: Растяжка отводящих мышц стоя с повернутой ногой	172	K03: Растяжка ахиллова сухожилия стоя с отставленной назад пяткой	190
I05: Растяжка отводящих мышц в положении лежа	173	K04: Растяжка ахиллова сухожилия с отведением пятки назад и наклоном туловища	191
I06: Растяжка отводящих мышц лежа на фитболе	174	K05: Растяжка ахиллова сухожилия сидя с оттягиванием носков	192
I07: Растяжка отводящих мышц лежа со свисающей ногой	175	K06: Растяжка ахиллова сухожилия с приподнятой пяткой	193
Глава 12. Верхние икроножные мышцы	176	K07: Растяжка ахиллова сухожилия на колене с опущенной пяткой	194
J01: Растяжка икроножных мышц стоя с вытянутым вверх носком	178	K08: Растяжка ахиллова сухожилия в приседе	195
J02: Растяжка икроножных мышц стоя с поднятым вверх носком	179	Глава 14. Мышцы голени, лодыжки, стопы и пальцев ног	196
J03: Растяжка икроножных мышц стоя с опусканием пятки	180	L01: Растяжка голени с отведенной назад стопой	198
J04: Растяжка икроножных мышц стоя с опусканием обеих пяток	181	L02: Растяжка голени с перекрещенными впереди ногами	199
J05: Растяжка икроножных мышц стоя с отведением пятки назад	182	L03: Растяжка голени с поднятой стопой	200
J06: Растяжка икроножных мышц с отведением пятки назад и наклоном туловища	183	L04: Растяжка голени в стойке на коленях	201
J07: Растяжка икроножных мышц с приподнятой пяткой	184	L05: Растяжка голени в приседе	202
J08: Растяжка икроножных мышц сидя с оттягиванием носка	185	L06: Вращательная растяжка голени	203
Глава 13. Нижние икроножные мышцы и ахиллово сухожилие	186	Библиография	204
K01: Растяжка ахиллова сухожилия стоя с поднятым носком	188	Пять оптимальных способов растяжки для каждой спортивной травмы	206
K02: Растяжка ахиллова сухожилия стоя с опущенной пяткой	189	Пять оптимальных способов растяжки для каждого вида спорта	212
		Словарь терминов	219

Как пользоваться этой книгой

Благодаря своему оформлению «Анатомия стретчинга» обеспечивает гармоничный баланс между теоретической информацией об основах растяжки и гибкости, анатомии и физиологии и практической стороной стретчинга, то есть в книге ясно показано и рассказано, как правильно выполнить 135 уникальных упражнений на растяжку. Все представленные здесь упражнения упорядочиваются в соответствии с тем, какая часть тела растягивается, а затем дается более подробная информация о том, какие именно мышцы являются целевыми при выполнении того или иного упражнения.

Помимо детального анатомического рисунка, в каждый раздел о стретчинге также включаются описание того, как выполнять растяжку, список видов спорта и спортивных травм, при которых конкретная растяжка принесет наибольшую пользу, а также дополнительная информация о любых распространенных проблемах, которые связывают с выполнением соответствующей растяжки.

Стиль описания каждого упражнения на растяжку одинаков на протяжении всей книги. Ниже представлен пример такого описания, а смысловое содержание каждого заголовка выделено полужирным шрифтом.

Каждому упражнению для удобства присваивается уникальный номер и название

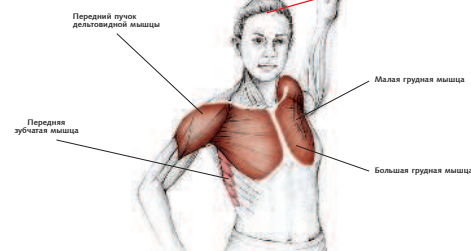
Описываемая техника выполнения соответствует анатомической схеме и представляет собой детальный обзор правильного выполнения растяжки

Первичные мышцы: целевая группа мышц, которые растягиваются во время стретчинга.
Вторичные мышцы: любые дополнительные мышцы, которые также растягиваются во время данных упражнений

Исчерпывающий список тех видов спорта, которые используют целевую группу мышц во время активной спортивной деятельности



B05: РАСТЯЖКА ГРУДНЫХ МЫШЦ С СОГНУТОЙ РУКОЙ



Техника выполнения
Исходное положение: стоя, рука вытянута, предплечье согнуто под прямым углом к полу. Уприте предплечье в неподвижный предмет, а затем поворачивайте плечи и тело в обратную от вытянутой руки сторону.

Растягиваемые мышцы
Первичные мышцы: большая и малая грудные мышцы, передний пучок дельтовидной мышцы.

Вторичные мышцы: передняя зубчатая мышца.

Виды спорта, для которых подойдет данный способ растяжки

Баскетбол, нетбол, теннис, пешеные прогулки, пеший туризм, альпинизм, спортивное ориентирование, теннис, бадминтон, сквош, гребля, гонки на каноэ и каяках, плавание, крикет, бейсбол, легкоатлетические виды спорта, метание.

Травмы, при которых данный способ растяжки может быть полезен

Смещение, подвывих, вывих акромиально-ключичного сочленения, повреждение грудного-ключичного сустава, плечелопаточный болевой синдром с ограниченной подвижностью плеча, тендинит вращательной манжеты плеча, бурсит плечевого сустава, адгезивный капсулит плеча (синдром «замороженного плеча»), разрыв сухожилия бицепса, тендинит двуглавой мышцы, растяжение двуглавой мышцы, растяжение грудных мышц, воспаление места присоединения грудной мышцы.

Дополнительная информация для правильного выполнения данного способа растяжки

Верхняя часть руки должна быть параллельна полу.

Комплементарная растяжка
B04.

Визуальная анатомическая схема, которая демонстрирует целевую группу мышц, растягиваемых во время стретчинга

Исчерпывающий список возможных спортивных травм, при которых выполнение соответствующей растяжки было бы полезным в целях профилактики травмы или реабилитации после нее

Меры предосторожности, особые требования или любая дополнительная информация, гарантирующие правильное выполнение растяжки для обеспечения безопасности и пользы от упражнений

Дополнительная растяжка, выполнение которой увеличит пользу представленной растяжки

Введение

Подход к теме стретчинга (или растяжки) и гибкости за последние 15—20 лет заметно изменился. Кинули в лету те дни, когда тема стретчинга умещалась на паре страниц в самом конце учебника о здоровом образе жизни и фитнесе или когда десяток контурных человечков, выполняющих самые обычные упражнения на растяжку, предлагались справочно в конце книги.

Еще 15 лет назад едва ли можно было найти текст, подробно рассказывающий о стретчинге, а в настоящее время полки забиты подобными книгами. Создается впечатление, что описали уже все, начиная от методик стретчинга «нового поколения» до стретчинга в составе боевых искусств и очень подробного клинического применения стретчинга в рамках различных учебных дисциплин.

Когда книга «Анатомия стретчинга» была впервые опубликована в 2007 г., она стала первым пособием, охватывающим анатомию и физиологию упражнений на растяжку и гибкость. С тех пор было написано множество других книг, но ни одна из них не иллюстрировала столько упражнений на растяжку и не могла предоставить настолько детальную информацию об анатомических особенностях при выполнении того или иного упражнения, чтобы сделать книгу доступной для простого читателя.

«Анатомия стретчинга» существенно выигрывает по сравнению с другой похожей литературой: эта книга открывает человеческое тело изнутри, показывая, какие группы мышц испытывают основную, а какие — второстепенную нагрузку при выполнении тех или иных упражнений на растяжку.

В «Анатомии стретчинга» процесс растяжки мышц рассмотрен со всех сторон и под каждым углом, включая физиологию и гибкость, преимущества стретчинга, различные способы растяжки, правила безопасного стретчинга, а также как правильно растягивать мышцы. Книга, ориентированная как на любителей фитнеса с любым уровнем физической подготовки, так и на профессиональных спортсменов, акцентирует внимание на том, какие именно упражнения на растяжку помогут облегчить боль или окажут действие в процессе реабилитации после травмы.


Кроме того, во втором издании добавлено более 20 новых упражнений на растяжку, расширена глава о физиологии, каждая глава дополнена новыми анатомическими подробностями, а также использована новая система нумерации, чтобы облегчить процесс поиска того или иного упражнения на растяжку.

«Анатомия стретчинга» — иллюстрированное руководство для атлетов и людей, профессионально занимающихся фитнесом, — обеспечивает равновесие между теоретической информацией об азах анатомии и физиологии упражнений на растяжку и гибкость и практической частью, состоящей из 135 уникальных упражнений.

Книга состоит из независимых разделов, поэтому нет необходимости читать ее от корки до корки, чтобы достичь желаемой цели. Если вы хотите понять, как устроены мышцы, обратитесь к главе 1, если вам интересно знать, как стретчинг может помочь вам, посмотрите главу 2, а если вы интересуетесь информацией об упражнениях на растяжку сухожилий, почитайте главу 9.

Будь вы профессиональным спортсменом или просто любителем фитнеса, спортивным тренером или персональным коучем, специалистом по лечебной физкультуре или спортивным врачом — книга «Анатомия стретчинга» принесет пользу всем и каждому.

Брэд Уолкер



Гибкость, анатомия и физиология

Фитнес и гибкость

Физическая форма любого человека зависит от многих факторов, одним из которых является гибкость. Хотя гибкость — очень важный аспект хорошей физической формы, он — лишь одна из спиц колеса фитнеса. Среди остальных компонентов можно выделить силу, выносливость, энергичность, скорость, равновесие, координацию, подвижность и технику.

Несмотря на то что отдельные виды спорта требуют разного уровня физической подготовки, очень важно регулярно следовать конкретной программе тренировок, чтобы уделять должное внимание каждому компоненту фитнес-программы. В регби и американском футболе, к примеру, большое внимание уделяется силе и энергичности. Однако, если не придавать значения выработке соответствующих навыков и развитию гибкости, можно легко получить травму, что приведет к ухудшению показателей. Сила и гибкость очень важны для гимнаста, и, если программа тренировок разработана правильно, спортсмен сможет параллельно повысить энергичность, скорость и выносливость.

Некоторые люди рождаются более сильными или более гибкими, было бы странно и глупо, если бы они полностью игнорировали другие компоненты хорошей физической формы, — и это правда для всех и каждого. И даже если у человека отмечается хорошая гибкость одного сустава или группы мышц, это не значит, что все мышцы этого человека будут одинаково гибкими. Таким образом, очень важно рассматривать гибкость как характеристику одного конкретного сустава или группы мышц.

Опасности и ограничения, связанные с плохой гибкостью

Твердые, застывшие мышцы ограничивают нормальную амплитуду движений. В некоторых случаях недостаточная гибкость может стать основной причиной боли в мышцах и суставах. В худшем случае это может привести к невозможности нагнуться или даже посмотреть через плечо.

Твердые, застывшие мышцы мешают правильной работе человеческого тела. Если мышцы не способны сокращаться и расслабляться должным образом, это может спровоцировать снижение результативности и неспособность контролировать работу мышц. Короткие твердые мышцы также могут повлечь за собой колоссальное снижение силы и энергичности во время физической активности.

В некоторых случаях твердые и застывшие мышцы могут даже привести к ухудшению кровообращения. Хорошее кровообращение — залог получения мышцами должного количества кислорода и питательных веществ. Плохое кровообращение вызывает повышенную утомляемость мышц и в итоге может нарушить процесс заживления мышц и уменьшить их способность восстанавливаться после изнурительных физических тренировок.

Любой из этих факторов может существенно повысить вероятность получения травмы. А вместе они представляют собой не что иное, как комбинацию мышечного дискомфорта, снижения производительности, повышенной травматичности и еще более высокой вероятности повторных травм.

Что ограничивает гибкость?

Мышечная система должна быть гибкой, чтобы человек мог достигать наилучших результатов. Растяжка — наиболее эффективный способ развития и сохранения гибкости мышц и сухожилий. Но, как бы там ни было, есть и другие факторы, способные спровоцировать снижение гибкости.

Гибкость — или амплитуда подвижности — может быть ограничена ввиду как внутренних, так и внешних факторов. Внутренние факторы, такие, как кости, связки, мышечная масса, длина мышц, а также кожа, ограничивают двигательную способность каждого конкретного сустава. Можно привести такой пример: человеческая нога не может выгнуться дальше выпрямленного положения, принимая во внимание структуру костей и связок, из которых состоит коленный сустав.

Внешние факторы включают возраст, пол, температуру, одежду, стесняющую движения, и, безусловно, травму или инвалидность — все это также оказывает прямое влияние на гибкость отдельно взятого человека.

Гибкость и процесс старения

Не секрет, что с каждым годом мышцы и суставы становятся все более твердыми и более застывшими. Это часть процесса старения нашего организма, что обусловлено комбинацией физической дегенерации и обездвиженности. Несмотря на то что не в наших силах остановить процесс старения, мы тем не менее можем повысить гибкость тела.

Возраст не должен стать препятствием для сохранения хорошей физической формы и активного образа жизни, но чем старше мы становимся, тем важнее применять определенные меры предосторожности.

Придется поработать чуть дольше, проявить немного больше терпения и быть более осторожным.

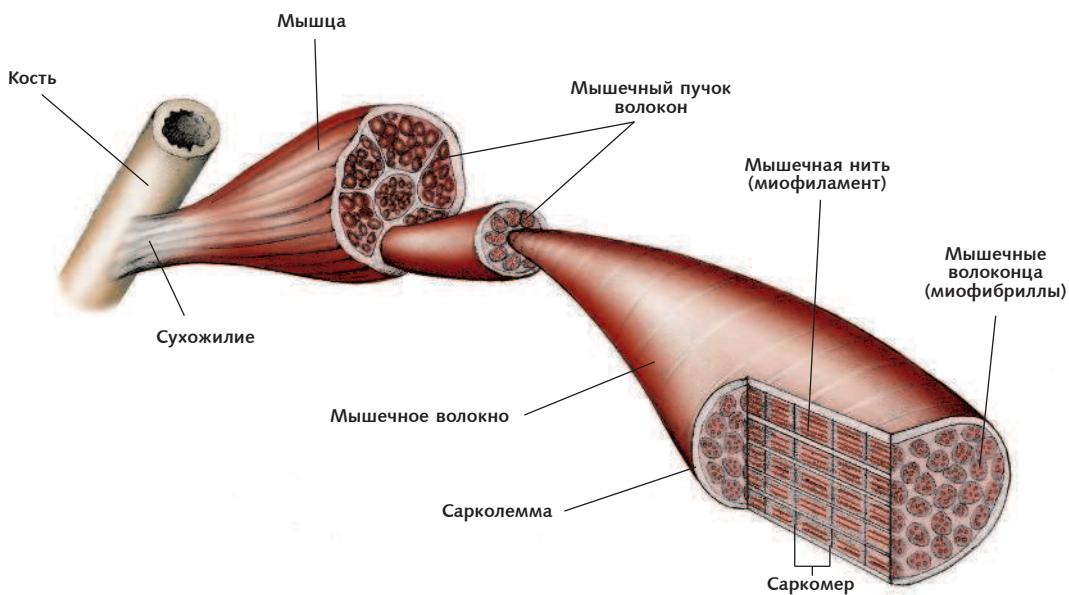


Рис. 1.1. Поперечное сечение мышечных волокон, включая миофибриллы, саркомеры и миофиламенты

Анатомия мышц

Для улучшения гибкости при выполнении упражнений на растяжку необходимо концентрироваться в первую очередь на мышцах и их фасциях (оболочке). Хотя кости, суставы, связки, сухожилия и кожа оказывают существенное влияние на гибкость нашего тела, мы едва ли можем контролировать эти факторы.

Кости и суставы

Структура костей и суставов устроена таким образом, что она обеспечивает наше тело определенной амплитудой подвижности. Например, как бы вы ни пытались, коленный сустав не позволит ноге согнуться дальше выпрямленного положения.

Связки

Связки соединяют кости между собой и выступают в качестве стабилизаторов суставов. Следует избегать растяжения связок, поскольку это может привести к перманентному снижению стабильности сустава, что, в свою очередь, повышает утомляемость и риск травмы суставов.

Сухожилия

Мышцы соединяются с костями при помощи сухожилий, которые представляют собой плотную соединительную ткань. Они очень прочные, но при этом исключительно податливые. Сухожилия также оказывают существенное влияние на ста-

бильность суставов, но отвечают менее чем за 10% от их общей гибкости. Таким образом, в упражнениях на растяжку сухожилия не требуют к себе большого внимания.

Мышцы

Человеческое тело состоит примерно из 215 пар скелетных мышц, которые составляют около 40% общей массы тела. Скелетные мышцы названы так потому, что большая их часть крепится к скелету, обеспечивая его движение и, соответственно, движение всего тела.

Скелетные мышцы окружены огромным количеством кровеносных сосудов и нервов, что напрямую связано с их сокращением — первостепенной функцией скелетных мышц. К каждой скелетной мышце, как правило, подходит одна магистральная артерия, которая переносит к этой мышце питательные вещества через кровоток, а также несколько вен, через которые выводятся продукты метаболизма. Кровеносные сосуды и нервы, как правило, входят в середину мышцы, но иногда они входят в мышечное волокно с одного конца, проникая затем в эндомизий.

Волокна скелетных мышц бывают трех типов: красные, медленно сокращающиеся, волокна; промежуточные, быстро сокращающиеся, и белые, быстро сокращающиеся. Цвет каждого из них зависит от количества присутствующего в них миоглобина, который представляет собой хранилище кислорода. Миоглобин способен повышать скорость диффузии кислорода, поэтому красные, медленно сокращающиеся, волокна способны сокращаться на протяжении более длительного времени, что особенно важно при выполнении упражнений на выносливость. В белых, быстро сокращающихся волокнах отмечается более низкое содержание миоглобина. Поскольку они полагаются на запасы гликогена (энергии), они быстро сокращаются, но так же быстро устают, поэтому их обычно задействуют спринтеры или спортсмены, деятельность которых требует коротких, но быстрых движений, например тяжелоатлеты. Считается, что в икроножной мышце марафонцев мирового уровня находится 93—99% медленно сокращающихся волокон, а в той же мышце спринтеров мирового класса содержится всего 25% таких волокон (Wilmore & Costill, 1994).

Волокно каждой скелетной мышцы представляет собой единичную мышечную клетку цилиндрической формы, окруженную цитоплазматической клеточной мембраной — сарколеммой. Сарколемма представляет собой своеобразные отверстия, ведущие к трубочкам, известным как поперечные трубочки миоцита (или Т-трубочки). (Сарколемма является своего рода ячейкой для сохранения потенциала мембраны, что позволяет импульсам, — в частности, это касается саркоплазматического ретикулума (СР) — либо генерировать, либо ингибировать сокращения.)

Каждая скелетная мышца может состоять из сотен, а иногда и тысяч мышечных волокон, собранных вместе и «обернутых» в соединительнотканную оболочку, известную как эпимизий, которая и обеспечивает мышце ее форму, а также является поверхностью, вдоль которой перемещаются окружающие мышцы. Фасция, соединительная ткань вне эпимизия, окружает и разделяет мышцы.

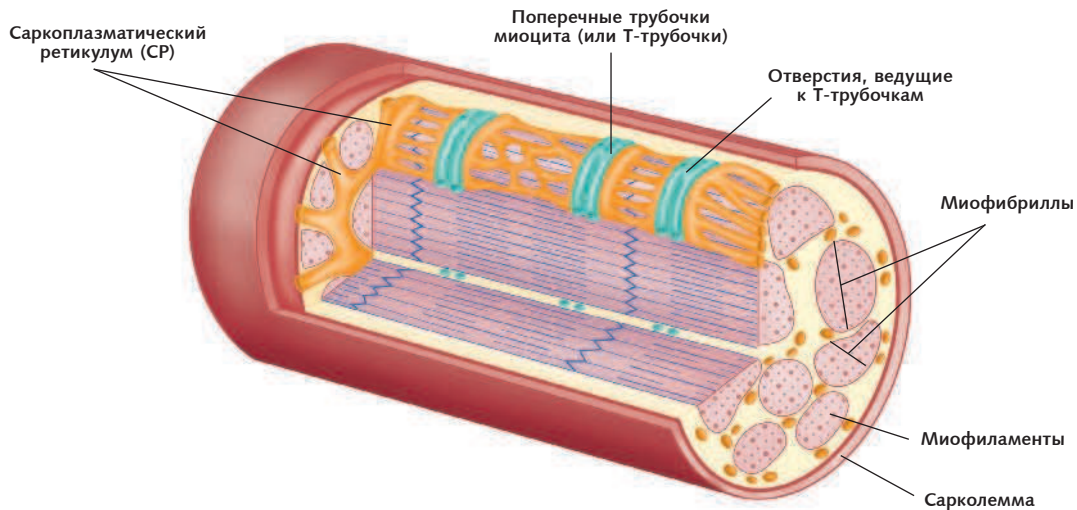


Рис. 1.2. Каждое волокно скелетной мышцы представляет собой единичную мышечную клетку цилиндрической формы

Части эпимизия направлены вовнутрь, разделяя мышцу на отделы. Каждый отдел содержит пучок мышечных волокон (*латин.* *fasciculus* — «маленький пучок из веточек»), который окружен слоем соединительной ткани — перимизием — и включает некоторое количество мышечных клеток. Мышечная клетка внутри каждого пучка окружена эндомизием — тонкой оболочкой из рыхлой соединительной ткани.

Для скелетных мышц характерно разнообразие форм, что связано как с расположением пучков мышечных волокон, так и расположением и подвижностью мышцы. У параллельных мышц пучки размещены параллельно длинной оси мышцы — примером может служить портняжная мышца. В перистых мышцах короткие пучки волокон под углом присоединены к сухожилию, проходящему вдоль центра мышцы, и они имеют, соответственно, форму пера, например прямая мышца бедра. Суживающиеся (треугольные) мышцы являются широкими у основания, а затем пучки волокон сужаются к одному сухожилию, например большая грудная мышца. Пучки волокон круговых мышц (сфинктеров) представляют собой кольца, сконцентрированные вокруг отверстия, например круговая мышца глаза.

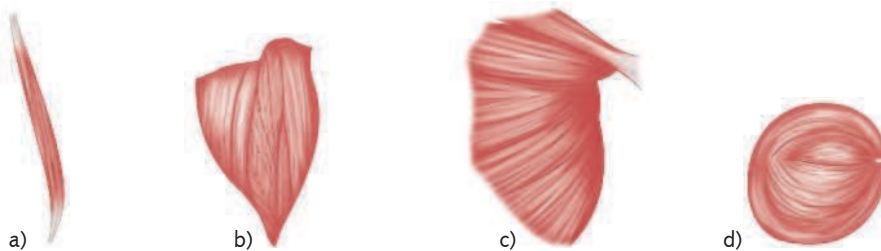


Рис. 1.3. Формы мышц: *a* — параллельные; *b* — перистые; *c* — суживающиеся; *d* — круговые

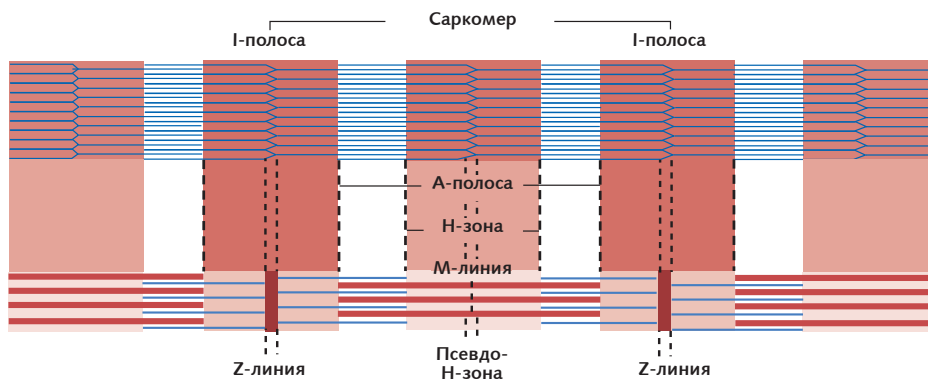


Рис. 1.4. Миофиламенты внутри саркомера. Саркомер связан с обеих сторон Z-линией; М-линия является центром саркомера; I-полоса состоит из актина, А-полоса — из миозина

Каждое мышечное волокно состоит из небольших структур, называемых мышечными фибриллами, или миофибриллами (*латин.* *miu* — «мышца»). Миофибриллы расположены параллельно друг другу и придают мышечной клетке «слоистый» внешний вид, поскольку состоят из одинаково упорядоченных миофиламентов. Миофиламенты — это цепочки протеиновых молекул, которые под микроскопом выглядят как светлые и темные полосы. Светлые изотропные (I) полосы состоят из белка актина, темные анизотропные (A) — из белка миозина. (Третий вид белка, известный как титин, был идентифицирован и отвечает примерно за 11% от общего содержания белка в мышцах.) При сокращении мышцы филаменты актина двигаются между филаментами миозина, образуя поперечные мостики, что приводит к укорачиванию и утолщению миофибрилл (см. «Физиология мышечного сокращения»).

Зачастую эпимизий, перимизий и эндомизий простираются за пределы мясистой части мышцы, так называемого брюшка, формируя толстое «кабельное»¹ сухожилие или широкую, плоскую, слоистую сухожильную ткань, известную как апоневроз. Сухожилие и апоневроз формируют непрямые места «прикрепления» мышц к надкостнице или соединительной ткани других мышц. Более сложные мышцы могут иметь несколько мест прикрепления, например, четырехглавая мышца имеет четыре крепления. Поэтому, как правило, мышца перекрывает сустав и крепится по обе стороны кости при помощи сухожилий. Один конец мышцы остается в относительно зафиксированном или стабильном положении, в то время как другой ее конец двигается в результате мышечного сокращения.

Каждое мышечное волокно иннервируется единичным двигательным волокном, которое заканчивается недалеко от центра мышечного волокна. Единичное двигательное волокно и все мышечные волокна, которые оно задействует, являются двигательной единицей. Количество мышечных волокон, задействованных единичным

¹ Сухожилие, состоящее из отдельных продольных волокон. — *Примеч. пер.*

двигательным волокном, зависит от движения, которое необходимо выполнить. Когда требуется точная, контролируемая степень подвижности, например движение глазом или пальцем, задействуется лишь несколько мышечных волокон; при необходимости выполнить более масштабное движение, например движение такими крупными мышцами, как большая ягодичная мышца, может быть задействовано несколько сотен мышечных волокон.

Отдельные мышечные волокна работают по принципу «все или ничего», когда стимуляция волокна приводит к полному его сокращению или к полному отсутствию такого сокращения — волокно не может сократиться чуть-чуть. Общее сокращение любой отдельно взятой мышцы предполагает сокращение определенного количества ее волокон в определенный момент времени, при этом остальные волокна находятся в расслабленном состоянии.

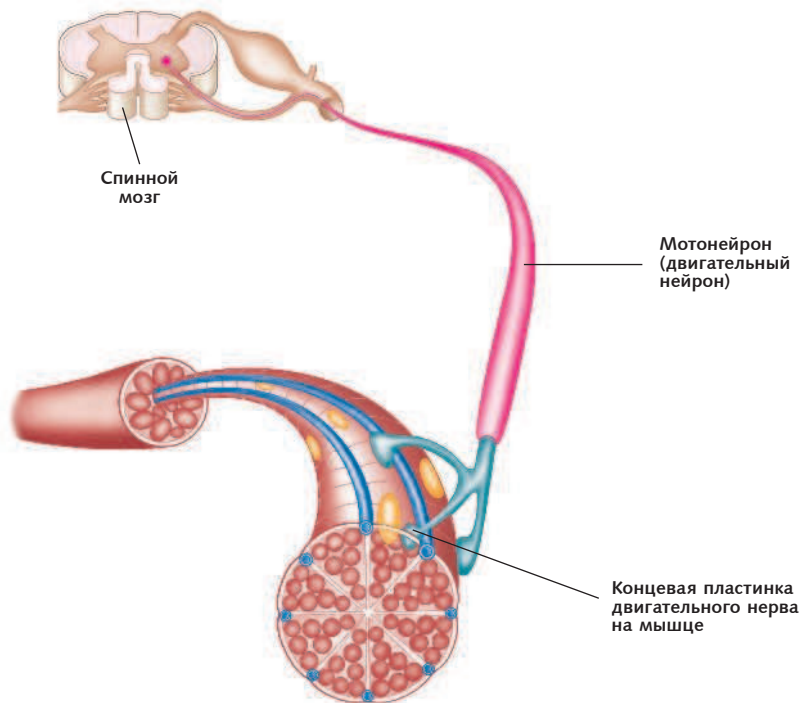


Рис. 1.5. Двигательная единица мышечного волокна скелетной мышцы

Физиология мышечного сокращения

Нервные импульсы приводят к сокращению мышечных волокон. Соединение между мышечным волокном и двигательным нервом известно как нейромышечное соединение, и именно здесь осуществляется взаимодействие между нервом и мышцей. Нервный импульс передается на нервные окончания, называемые синаптическим